

- 汎用の表面 coil である 80mm(Flex S coil)あるいは 150mm(Flex M coil)を用いる
- coil2 枚で患側乳房を向かい合わせに挟み込んで撮像
- 乳腺専用 coil による両側撮像法と 47mm microcoil を用いた局所撮像法の間に対応する高分解能撮像法

撮像プロトコル

通常の体幹部拡散強調画像

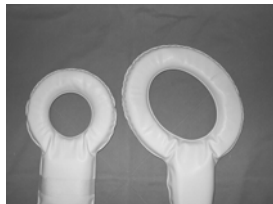使用コイル SENSE body coil
 撮像体位 仰臥位
 TR/TE/TI : 6000/60/180
 FA : 90°
 マトリックス : 128 × 160
 FOV : 450mm
 スライス厚 4mm / -1mm
 b 値 : 1000
 IR. 型脂肪抑制 4NEX
 撮像時間 4:30

SENSE 拡散強調画像

使用コイル Flex S or M coil
 撮像体位 腹臥位
 TR/TE : 6000/60
 SENSE factor:2
 マトリックス : 144 × 176
 FOV : 80 ~ 150mm
 スライス厚 2.5mm / -1mm
 30 スライス
 b 値 : 1000
 CHESS 型脂肪抑制 4NEX
 撮像時間 1:30

使用コイルと撮像のポイント

図1

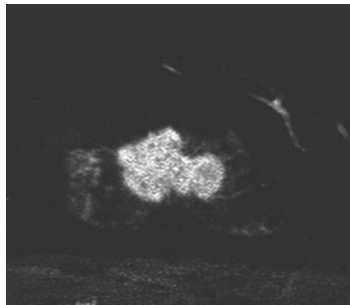


a 使用する Flex S coil と M coil

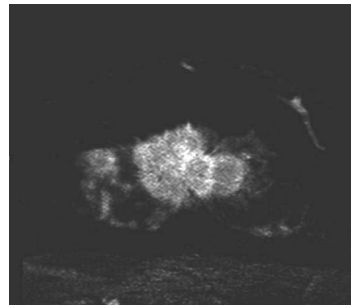


b 患者は腹臥位となり患側乳房を2枚の coil で挟み込む。

図2



a 早期像



b 後期像

乳腺専用ではないため、ダイナミック撮影はできず造影では早期像(a)、後期像(b)を撮像する。

利点

- この撮像法で高分解能の造影 T1 強調画像が得られる
- 拡散強調画像は造影 T1 強調画像と同等の腫瘍描出能がある
- 両者を併用することで濃染する良性乳腺組織の除外が可能となる

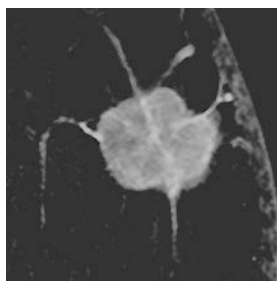
欠点

- 撮像範囲が限られており患側乳腺の容量が大きな場合は乳腺全体が撮像できない
- 乳腺全体に多発する病変や対側乳腺の検索は行えない
- 2枚の Coil の位置がずれたり角度が開いたりすると画像に感度むらを生じる

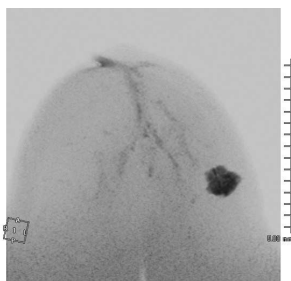
臨床例

図3 浸潤性乳管癌

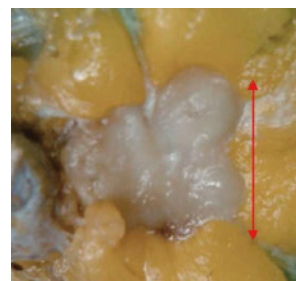表面コイルを用いるため分解能が高く 13mm 径の硬癌を肉眼組織と同等の画像を描出している。拡散強調画像も高分解能で異常信号を描出している。



a 造影早期像



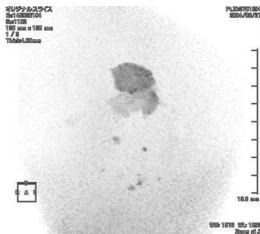
b 高分解能拡散強調画像反転像
水平断 MIP 像



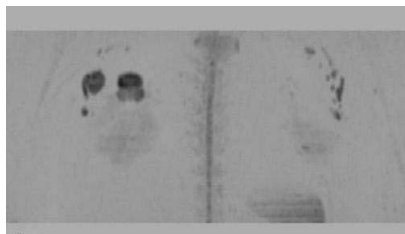
c 肉眼組織像

図4 浸潤性乳管癌

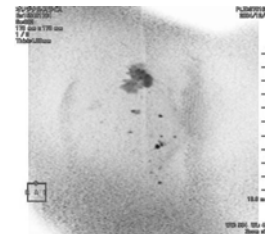
高分解能拡散強調画像 (a) は片側乳腺の主病巣に絞り込んだ画像となる。体幹部拡散強調画像 (b) は仰臥位で撮像する。FOV が広く腋窩リンパ節の転移巣や体側乳腺も撮像範囲に含む。化学療法後の高分解能画像 (c) は乳腺を挟み込んで対向させる2枚の coil の角度が開いているため中央に線状の感度低下部位が出現している。



a 高分解能拡散強調画像
反転像冠状断 MIP 像



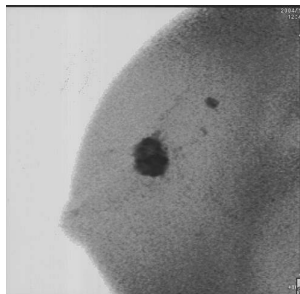
b 胸部拡散強調画像反転像冠状断 MIP 像



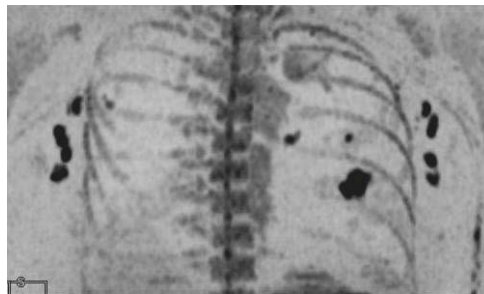
c 化学療法後の高分解能
拡散強調画像反転像
冠状断 MIP 像

図5 浸潤性乳管癌

高分解能拡散強調画像で 16mm 径の主病巣の辺縁の鋸歯状変化が描出されている。5mm 径の娘腫瘍も明瞭。体幹部拡散強調画像は内胸リンパ節および対側腋窩リンパ節も描出されている。この内胸リンパ節は転移であった。



a 高分解能拡散強調画像反転像
矢状断 MIP 像



b 胸部拡散強調画像反転像冠状断 MIP 像