

青木茂樹

すみまでびっちり確実に詰まっていると，気持ちいい!!

● 造影MRAの分類

① タイミング撮像 ② MRDSA

造影MRAには種々の手法があるが，大きく分けて，

- ① タイミング撮像で，時間をかけて高空間分解能の3D撮像を行う方法(elliptical centric, concentric k-space orderingなどの手法との組み合わせ必須)
- ② 短い時間(5秒以下程度)でくり返し撮像を行い，血行動態もある程度観察しようという方法(dynamic MRA, MRDSAなどと呼ばれる，空間分解能にまだ難あり)

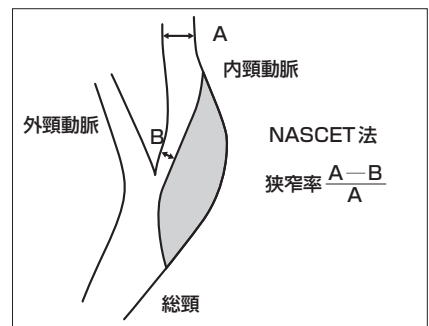
の2つがある。血行動態は重要な情報であり，タイミングを計る必要もないので，最終的には②で高空間分解能のものとなるであろう。k-space segmentation/sharing (keyhole image)でデータの一部を共有し，SENSEと組み合わせることなどで可能となろう。現状では，目的により使い分けるのがよいと考えている。

● 造影MRAの適応と使い分け

- | | |
|---------------------------------|--------------------------|
| ● 大動脈から頭蓋内主幹動脈の概観 | タイミング撮像, MRDSA |
| ● 頸動脈の狭窄度計測 | タイミング撮像(高空間分解能) |
| ● その他 血管障害 | MRDSA |
| ● hypervascular tumorのfeeder 同定 | MRDSA
タイミング撮像(高空間分解能) |

● 頸動脈の狭窄度

300名以上の患者のランダムイズドstudyを行ったNASCETの報告によると，症候性的内頸動脈起始部の70%以上の狭窄は内頸動脈内膜剥離術を行ったほうが予後よいとされている。その狭窄度は通常の血管造影で計測し，狭窄部と遠位の正常部を比較するという他の部位とは異なる計測法を採用している。頸動脈の手術適応のこれ以上evidenceのある論文はなく，内膜剥離術の適応は原則としてこれに従って行うべきである。



■方法

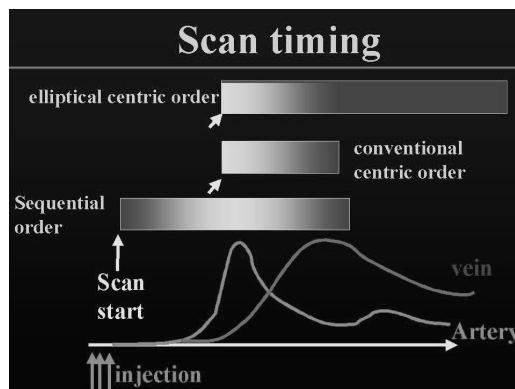
高空間分解能の頸部血管像を得たい場合には(頸部MRAの多くの場合は頸動脈狭窄度測定であるので、高空間分解能が必要)、k空間の充填法がelliptical centric orderまたはconcentric orderなど高空間分解能が可能な3D GRE系の撮像法を用いて、**タイミング撮像**を行う。voxel sizeは2mm以下、できれば1mm程度が望ましい。大動脈から総頸・内頸・椎骨動脈を含み、Willis動脈輪まで含めると、スラブ厚が70mm以上は必要である。elliptical centric orderの場合で40～60秒程度の撮像時間とした場合は、コントラストは最初の数秒で決まるので、そこが動脈相となるように撮像開始のタイミングを計る必要がある。造影剤が到達したのを2Dの画像で確認してからすぐに本来の3Dのパルスシーケンスをはしらせる**透視法**でのタイミング撮像が望ましいが、ほかの方法でも可能である。われわれの経験では、頸部は比較的個人差が少なく、造影剤のピークの幅を広げるような注入法と組み合わせると、15秒後程度に固定して、年齢・心機能等を考慮して±1～3秒変化させる半固定法でも、ほとんどの場合で良好な画像が得られる。

静脈が多少重なっても、あとの処理で頸動脈分岐部に限定してpartial MIPやvolume renderingを行えば、評価可能となる。

● 造影のタイミング

- 半固定法
- テスト・ボラス法
- SmartPrep 法
- 透視法

図1 タイミングの図



● タイミング撮像の問題点

- 煩雑
- very slow flow の描出が不確実
- 狭窄部の flow void がありえる

頻繁に造影MRAを行うようになれば問題はかなり少なくなるが、まれにしに行わないと煩雑さは時間のロスと失敗につながる。

タイミング撮像の限界は血流の情報がない点とコントラストを決める一定の時間内に造影剤がないと描出されない点である。空間分離能で3D-CT Angiographyに劣り、CTAでもサブトラクションにより骨の重なりが問題とならないことより、CTAが選択されることも多い。

● MRDSA の問題点

- 空間分解能に制限(特に深さ方向)
- 頭頸部の循環は速く、時間分解能もまだ不足
- 動脈の選択的造影ができるわけではない

空間分解能の限界は細い血管の描出、血管の重なり、小病変(AVMなど)の検出などで深刻である。

一見IADSAに似た像ではあるが、1つの動脈からの栄養領域がわかるわけではない。