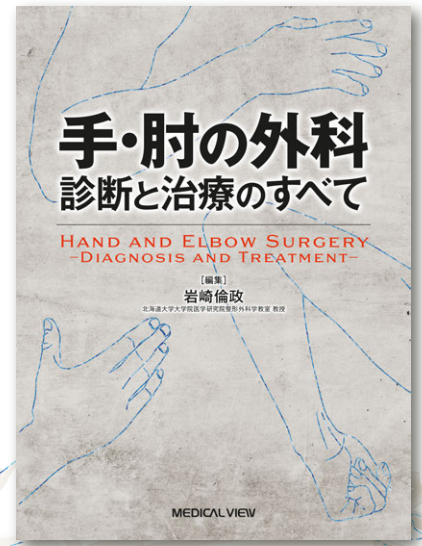


手・肘の診断と治療が基礎から学べる  
手外科領域のテキストが新登場!

最新刊

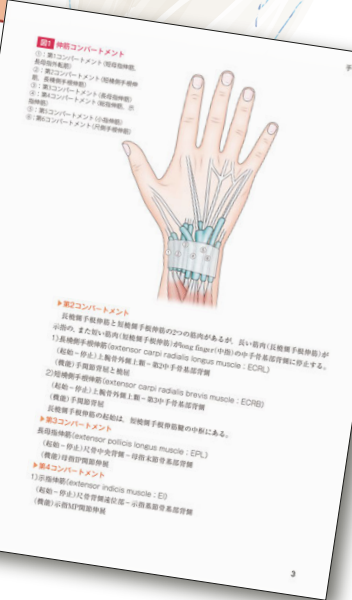
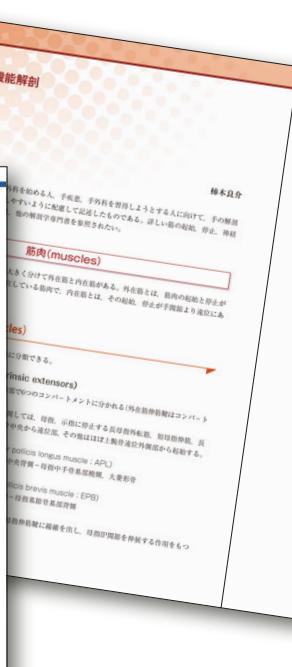
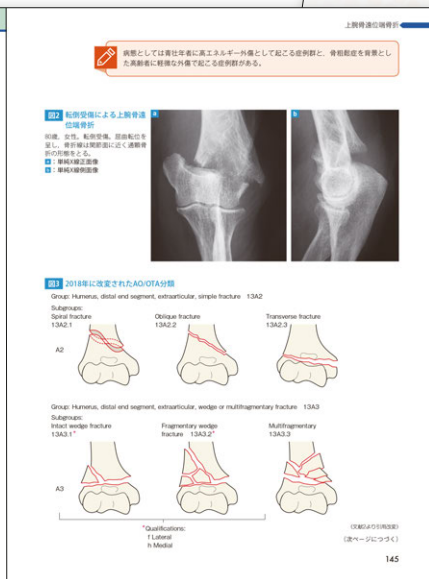
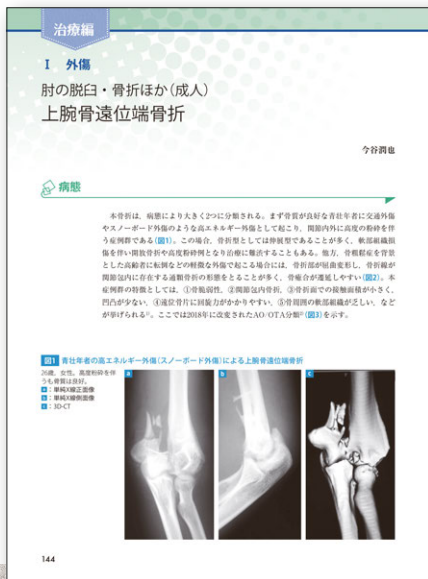# 手・肘の外科 診断と治療のすべて



編集 岩崎 倫政 北海道大学大学院医学研究院整形外科学教室 教授

近年、目覚ましい発展を遂げた手・肘の外科のすべてを集約。解剖、画像診断、症候学といった基本的知識から、各疾患の病態、診断、治療まで、豊富な解剖イラストや症例画像とともに、第一線で活躍する全国の手外科医が詳細に解説。診断から治療まで、日々の診療はもちろん、領域全体を俯瞰する系統的知識の整理にも役立つ一冊。

定価 17,600円 (本体16,000円+税10%)  
B5変型判・468頁・オールカラー  
イラスト180点、写真300点  
ISBN978-4-7583-1893-8



目次

## 診断編

### I 手・肘の機能解剖

- 手の解剖
- 肘の解剖

### II 手・肘の診断

- 手の診断
- 肘の診断

### III 診断に役立つ手肘の症候学

- 疼痛を主症状とする手肘の疾患
- しびれを主症状とする手肘の疾患
- 変形を主症状とする手肘の疾患
- 運動障害を主症状とする手肘の疾患

## 治療編

### I 外傷

- 肘の脱臼骨折ほか(成人)：上腕骨遠位端骨折/肘頭骨折/橈骨頭頸部骨折/肘関節脱臼骨折
- 肘の脱臼骨折ほか：弾発肘

- 肘の脱臼骨折ほか(小児)：上腕骨頸上骨折/上腕骨外顆骨折/肘内障/Monteggia 脱臼骨折
- 肘靭帯損傷
- 前腕骨骨幹部骨折
- 橈骨遠位端骨折
- Essex-Lopresti 骨折
- 手根骨の脱臼骨折：舟状骨骨折/有鈎骨骨折/手根不安定症(月状骨および月状骨周囲脱臼)
- TFCC 損傷
- 手指の骨折脱臼ほか：CM 関節脱臼/手指骨骨折/手指関節損傷・脱臼
- 手指屈筋腱損傷
- 指伸筋腱損傷
- 指肢切断

### II 手肘の特有的な疾患

- 肘の関節症、炎症性疾患：変形性肘関節症/上腕骨外側上顆炎/上腕骨内側上顆炎/肘離断性骨軟骨炎/リトルリーグ肘
- スポーツによる内側側副靭帯損傷

- 滑膜ヒダ障害
- Kienböck 病・Preiser 病
- 尺骨突き上げ症候群
- SLAC・SNAC wrist
- 遠位橈尺関節障害
- 手の関節症・炎症性疾患：母指 CM 関節症/de Quervain 病/Heberden 結節/Bouchard 結節
- 弾発指

### III 手肘に限定しない疾患

- 関節リウマチ：肘関節/手関節/手指関節
- 拘縮・変形：肘内反・外反変形/Volkmann 拘縮/Dupuytren 拘縮
- 神経損傷：外傷性神経損傷/腕神経叢麻痺/副神経損傷/尺骨神経麻痺/正中神経麻痺/橈骨神経麻痺/胸郭出口症候群
- 腫瘍：軟部腫瘍/骨腫瘍
- 先天異常：橈尺骨癒合症/手の先天異常
- 化膿性腱鞘炎
- レイノー病・レイノー症候群

MEDICAL VIEW