

お詫びと訂正

臨床画像 2013年4月増刊号 (Vol.29) に誤りがありました。ここに深くお詫びいたし、訂正申し上げます。

(2013年6月28日 メジカルビュー社 編集部)

臨床画像 2013年4月増刊号

訂正箇所	誤	正
p.90 図 1a, 図説明	左上葉に容積減少を伴った consolidation を認め	左上葉に容積減少を伴った高吸収域を認め
p.90 図 1b, 図説明	左上葉の consolidation は均一な増強効果を認め	左上葉の肺門から胸膜下まで連続する陰影は均一な増強効果を認め
p.90, "Q and A"s 左段, 上から9行目	では, CT で consolidation を見たとき,	では, CT の肺野条件で比較的均等な高吸収域を見たとき,
p.91, 左段, 上から 3行目	consolidation 内部に	陰影の内部に

お詫びと訂正

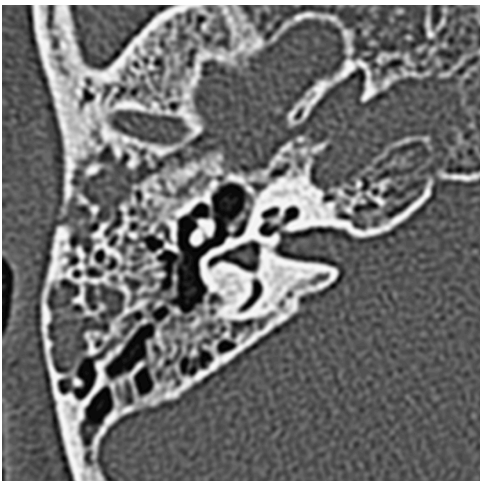
臨床画像 2013年4月増刊号に誤りがありました。ここに深くお詫びいたし、訂正申し上げます。

(2013年5月2日 メジカルビュー社 編集部)

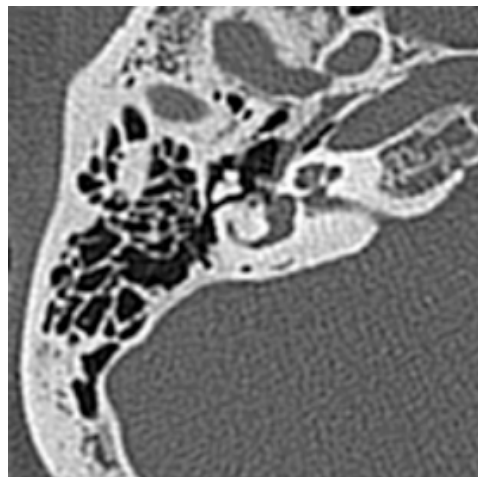
臨床画像 2013年4月増刊号 (Vol. 29) p.58

図 1d

誤



正



p.59

解説, 1行目

誤	正
側頭骨骨折のうち 70~90%は横骨折, 10~30%が縦骨折である。	側頭骨骨折のうち 70~90%は縦骨折, 10~30%が横骨折である。