

「臨床画像」2007年4月号 (Vol. 23 No.4) お詫びと訂正

「臨床画像」2007年4月号 特集【閉塞性黄疸の画像診断】経皮的胆管内瘻術 [p438 ~ p446] に誤りがありました。ここに深くお詫びいたし、下記のとおり訂正申し上げます。

p438 共著者の欧文表記

(誤) Yoshikawa K

(正) Kichikawa K

p439 図1c説明文

(誤) c: 留置後のPTCD造影

(正) c: 十二指腸水平部より肛門側に内瘻化後の造影

p440 図2cの説明文に下線部を追加してください

c: EMS追加留置

p441 図4aの説明文に以下を追加してください

a: EMS留置直後のPTCD造影

p441 図4b, c説明文

(誤) b, c: 留置2週後

(正) b, c: EMS留置2週後のCTならびに膿瘍ドレナージ

p442 図5a, bの説明文にそれぞれ以下を追加してください

a: PTCD造影

b: EMS留置後

p442 図6a, bの説明文にそれぞれ以下を追加してください

a: PTCD造影

b: EMS留置後

p443 図7a, bの説明文にそれぞれ以下を追加してください

a: PTCD造影

b: EMS留置後

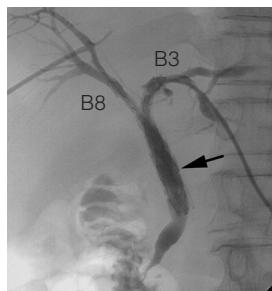
p443 図8a ~ cの説明文にそれぞれ以下を追加してください

a: B3-B8, B5のPTCD造影

b: B6-CBDのPTCD造影

c: EMS留置後

p443 図9中に「B3」「B8」を追加してください



p444 図10a, bの説明文にそれぞれ以下を追加してください

a: EMS留置2日後の再造影

b: 洗浄後の再造影

p444 図11a, bの説明文にそれぞれ以下を追加してください

a: EMS留置直後

b: EMS留置3日後のCT

p445 図12a, bの説明文にそれぞれ以下を追加してください

a: EMS留置3カ月後のCT

b: 膿瘍ドレナージ, PTCD

p445 本文一番最後の行に下線部を追加してください

[ウルソ錠® (50mgもしくは100mg 錠/分3)]