

『臨床画像』2004年10月号特集『小児の画像診断』「胸部：小児胸部疾患のCT，MRI」におきまして，誤りがありました。以下のように訂正させて頂くとともに深くお詫び申し上げます。

(2004年10月1日 メジカルビュー社編集部)

p43(1155) 図14の写真

誤

正

図14 粘表皮癌

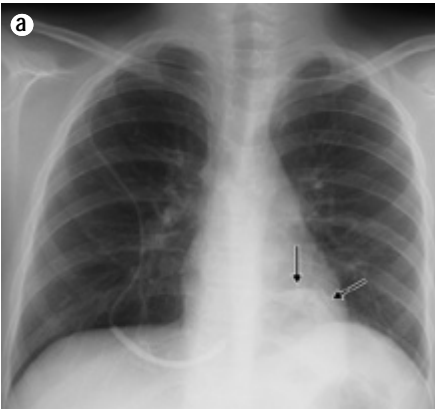


図14 粘表皮癌

