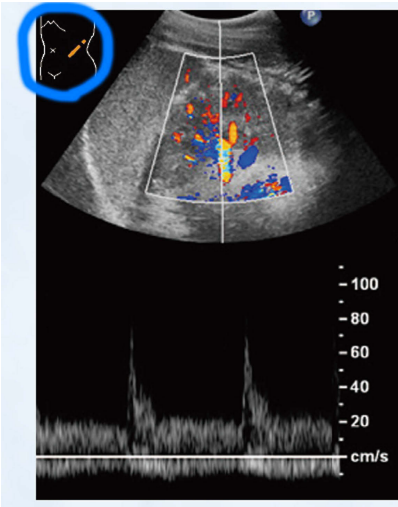

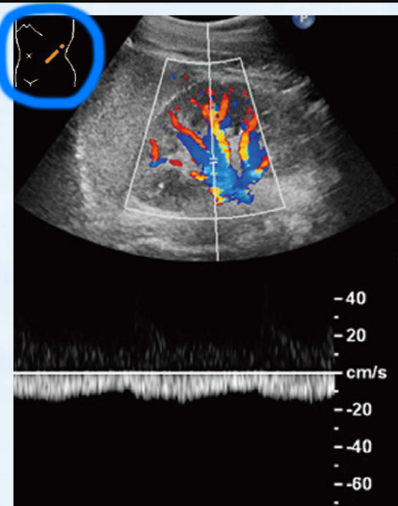

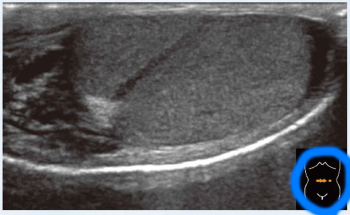

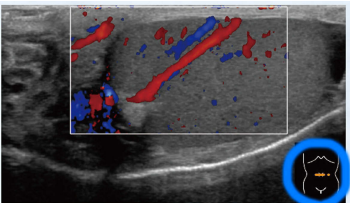

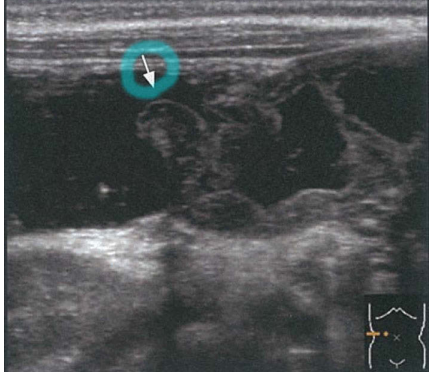
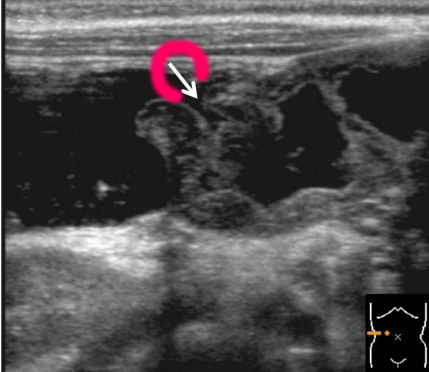


『小児超音波診断のすべて』 正誤表

『小児超音波診断のすべて』（2015年12月20日第1版第1刷発行）に誤りがありました。
ここに深くお詫びいたし、訂正申し上げます。

(2016年1月19日 メジカルビュー社 編集部)

ページ	該当箇所	誤	正
p. 75	文献	3) Doria AS, et al: High-frequency sonographic patterns of the spleen in children. Radiology, 231 : 129-134, 2006.	3) Doria AS, et al: High-frequency sonographic patterns of the spleen in children. Radiology, 240 : 821-827, 2006.
p. 125	図14		
p. 125	図15		
p. 130	図1	<p>組織</p> <p>③横筋筋膜 ④腹横筋 ⑤内腹斜筋 ⑥外腹斜筋の腱膜 ⑦皮下の脂肪組織 ⑧皮膚</p> <p>精巣の被膜</p> <p>精巣挙筋 外精筋膜</p> <p>コーリス (Colles) 筋膜 平滑筋</p> <p>皮膚</p> <p>腹膜</p> <p>精巣鞘膜</p>	<p>組織</p> <p>③横筋筋膜 ④腹横筋 ⑤内腹斜筋 ⑥外腹斜筋の腱膜 ⑦皮下の脂肪組織 ⑧皮膚</p> <p>精巣の被膜</p> <p>精巣挙筋 外精筋膜</p> <p>コーリス (Colles) 筋膜 平滑筋</p> <p>皮膚</p> <p>腹膜</p> <p>精巣鞘膜</p> <p>肉様膜</p>

ページ	該当箇所	誤	正
p. 130	図1	(追加)	(坂井建夫監訳：グラント解剖学図譜，5版〔原著11版〕，医学書院，2007.より改変引用)
p. 130	図2	(追加)	(Colly BD, et al: Male genital tract. Pediatric Sonography, 4th ed, Siegel MJ, Lippincott Williams & Wilkins, Philadelphia, 2011, p. 554-601.より改変引用)
p. 130	図4	(追加)	(Sellaris MEK, et al: Ultrasound appearances of the testicular appendages: pictorial review. Eur Radiol, 13 : 127-135, 2003.より改変引用)
p. 134	図8a		
p. 134	図8b		
p. 454	図67 矢印の位置		
p. 489	図18d 尿管と下大静脈の指し位置	