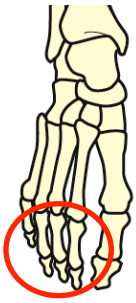
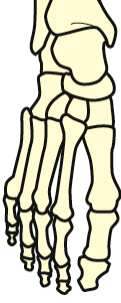
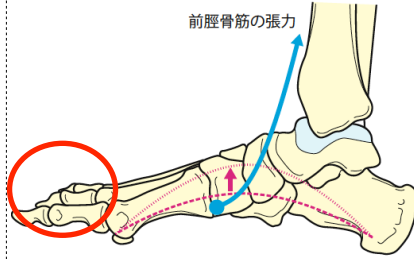
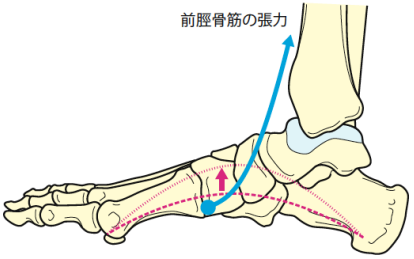
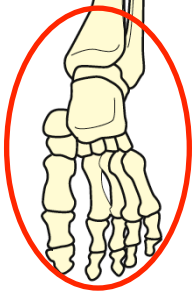
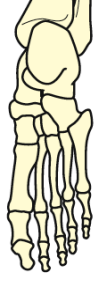
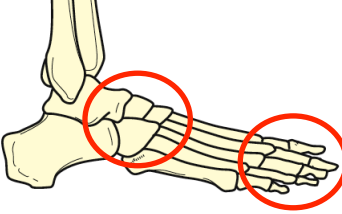
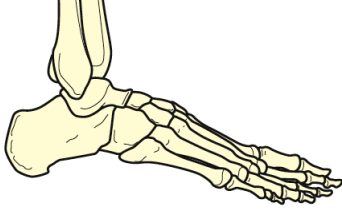


『改訂第2版 運動療法のための 機能解剖学的触診技術 下肢・体幹』 正誤表

『改訂第2版 運動療法のための 機能解剖学的触診技術 下肢・体幹』（2012年3月20日発行 第2版第1刷）において、足部解剖イラストに誤りがありました。

ここに深くお詫びし、訂正申し上げます。

2014年10月2日 メジカルビュー社編集部

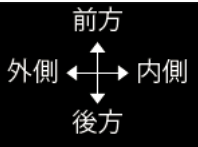
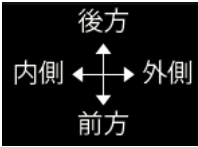
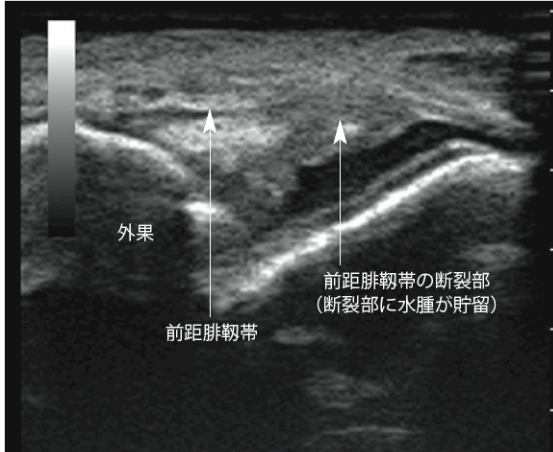
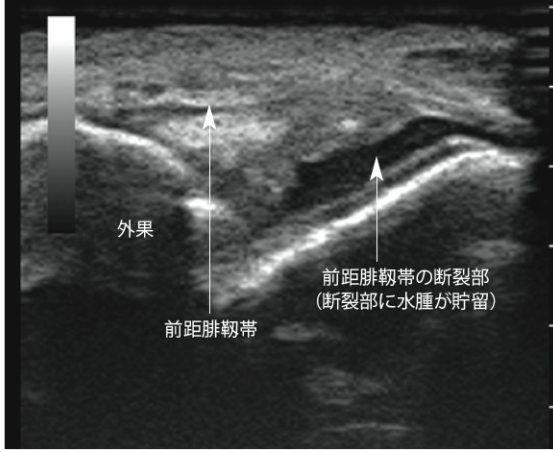
	誤	正
p.228 図3-1, p.233 図3-9・10		
p.228 図3-2		
p.243 図3-29・30 p.246 SkillUp図, p.248 図3-38・39		
p.255 図3-52, p.256 図3-54		

『改訂第2版 運動療法のための 機能解剖学的触診技術 下肢・体幹』正誤表

『改訂第2版 運動療法のための 機能解剖学的触診技術 下肢・体幹』（2012年3月20日発行 第2版第1刷）に誤りがありました。

ここに深くお詫びし、訂正申し上げます。

2013年12月12日 メジカルビュー社編集部

		誤	正
p.4	下から4行目	上前腸骨棘は下前腸骨棘より	上前腸骨棘は上後腸骨棘より
p.47	3カ所	斜縁	斜線
p.49	6カ所	斜縁	斜線
p.70	図4-31		
p.124	図3-13 患側		
p.199	図2-39	近位 ←→ 遠位	遠位 ←→ 近位
p.254	[支配神経] 2カ所	脛骨神経 (L5~S2)	浅腓骨神経 (L4~S1)
p.312	長腓骨筋・短腓骨筋	脛骨神経 L5・S1・S2	浅腓骨神経 L4・L5・S1