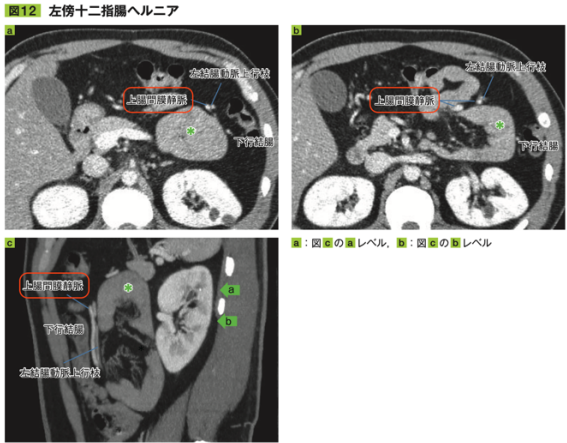
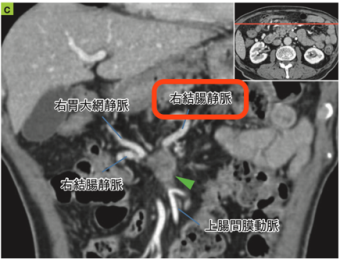


『よくわかる腹膜腔・後腹膜腔の画像診断』正誤表

『よくわかる腹膜腔・後腹膜腔の画像診断』（2022年3月30日発行）において、記述に不適切な箇所がありました。ここに深くお詫びし、訂正申し上げます。

2023年2月7日 メジカルビュー社編集部

	誤	正
p.36 画像所見 2行目	子宮内宮	子宮内腔
p.41 「網嚢の境界はなに？」 ・前方	胃十二指腸間膜	肝十二指腸間膜
p.53 図13 解説文	胃と臍の間に血高吸収構造(*)を認め、網嚢内腫を	胃と臍の間に高吸収構造(*)を認め、網嚢内血腫を
p.65 図12a～c	上腸間膜静脈 	下腸間膜静脈
p.71 図18c	右結腸静脈 	中結腸静脈

p.72 図 19	固有冠動脈	固有肝動脈
p.75 図 4 解説文 1 行 目	膀胱後壁と子宮の間	膀胱後壁と子宮前 壁の間
p.79 MOVE UP 4 行 目	外側ヘルニア	外鼠径ヘルニア
p.90 画像所見 4 行目	子宮直腸窩	直腸子宮窩