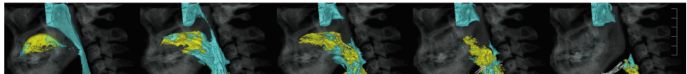
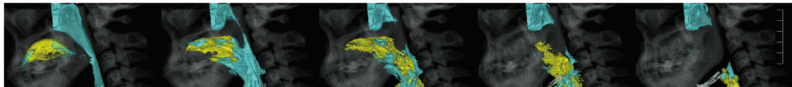






『Crosslink 言語聴覚療法学テキスト 発声発語・摂食嚥下の解剖・生理学』 正誤表

『Crosslink 言語聴覚療法学テキスト 発声発語・摂食嚥下の解剖・生理学』第1版第1刷(2022年12月10日)に動画アイコンの記載漏れがありました。

ここに深くお詫びいたし、下記のように訂正申し上げます。

(2022年12月21日 メジカルビュー社編集部)

ページ	該当箇所	誤	正
p.110	図3	<p>図3 3D-CT画像と矢状断でみる喉頭閉鎖(上段：側方像 中段：下方像 下段：正中矢状断像)</p> 	<p>図3 3D-CT画像と矢状断でみる喉頭閉鎖(上段：側方像 動画1 中段：下方像 動画2 下段：正中矢状断像)</p>  <p>動画1, 動画2のアイコン追加</p>
p.112	図5	<p>図5 3D-CT画像でみる鼻咽腔閉鎖</p> 	<p>図5 3D-CT画像でみる鼻咽腔閉鎖 動画1</p>  <p>動画1のアイコン追加</p>
p.112	図6	<p>図6 3D-CT画像でみる咽頭収縮(上段：側方像, 下段：後方像)</p> 	<p>図6 3D-CT画像でみる咽頭収縮(上段：側方像 動画1, 下段：後方像 動画3)</p>  <p>動画1, 動画3のアイコン追加</p>