

『受診時年齢別 发育性股関節形成不全の診かた・治しかた』 正誤表

『受診時年齢別 发育性股関節形成不全の診かた・治しかた』（2019年11月30日 第1版第1刷）
におきまして、誤りがございました。ここに深くお詫び申し上げますとともに、訂正申し上げます。

(2020年3月3日 メジカルビュー社編集部)

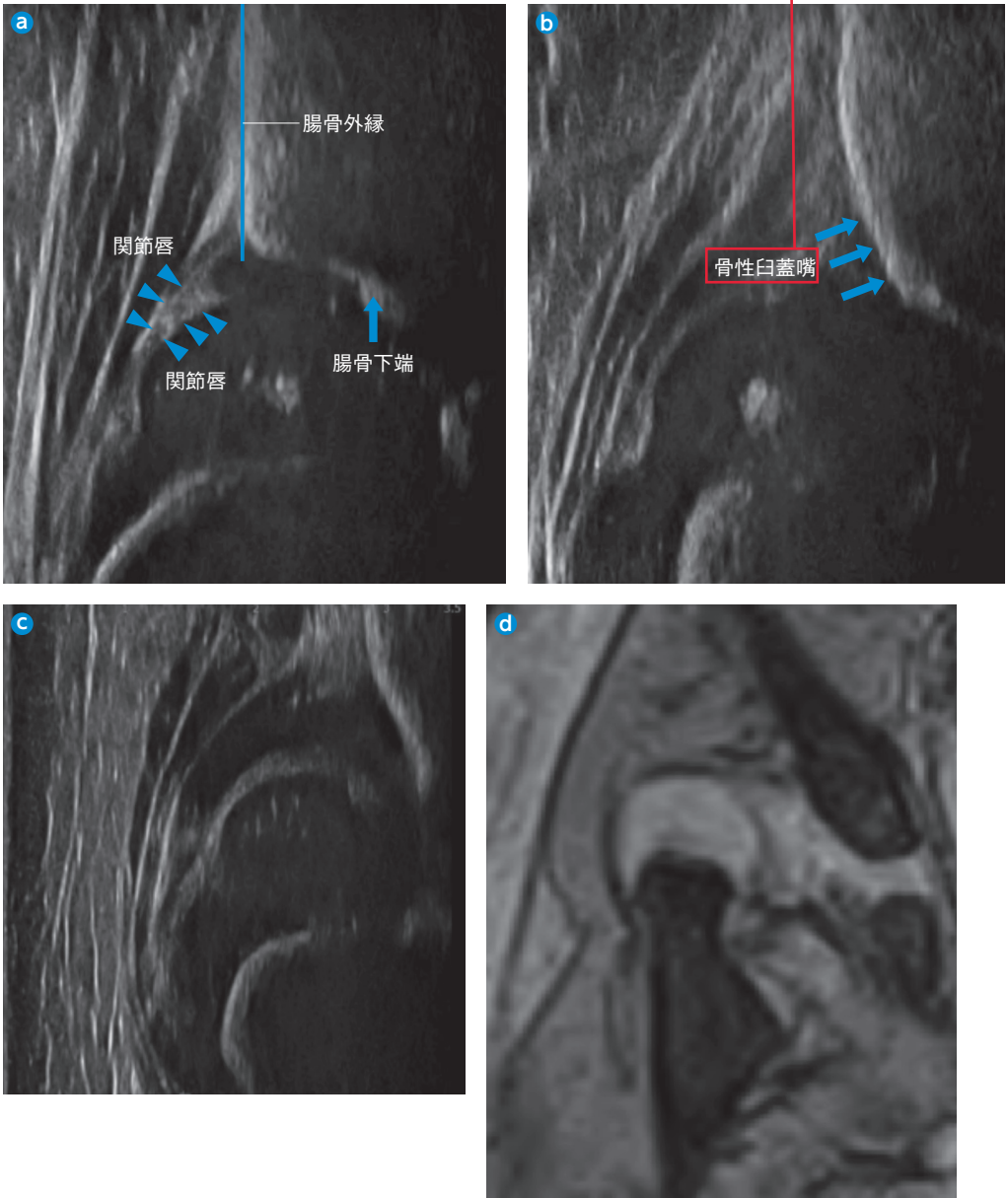
p.11 図9

図9 超音波検査(Graf法)

a: 求心性あり(正常)。

b: 求心性なし(脱臼)。骨頭中心の断面であり腸骨は斜めに描出される(矢印)。

c, d: 脱臼股における超音波像(c)とMRI(d)の比較。



(滋賀県立小児保健医療センター 二見 徹先生ご提供)