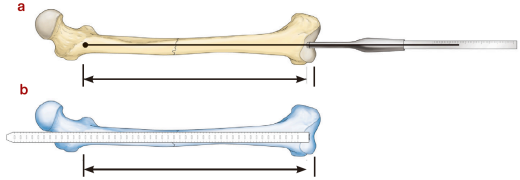
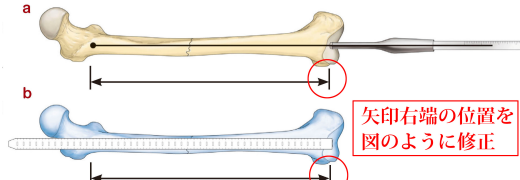
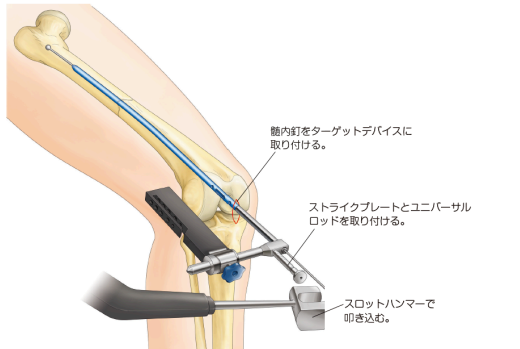
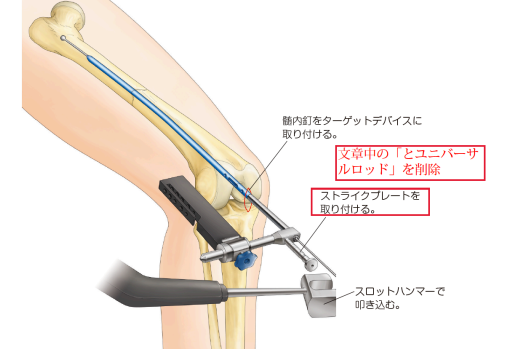


『骨折 髄内固定治療マイスター』 正誤表

『骨折 髄内固定治療マイスター』（2016年4月10日 第1版第1刷）におきまして、誤りがございました。ここに深くお詫び申し上げますとともに、訂正申し上げます。

(2020年3月9日 メジカルビュー社編集部)

ページ	誤	正
p.77 図 10 解説	a : 不良な側面像。左右の坐骨切痕（破線）が重なっていない。 b : 正しい側面像。左右の坐骨切痕が重なっている。	a : 不良な側面像。左右の 大 坐骨切痕（破線）が重なっていない。 b : 正しい側面像。左右の 大 坐骨切痕が重なっている。
p.111 2行目	posterior <u>communication</u>	posterior comminution
p.177 図 16		
p.177 図 17		
p.183 図 25	